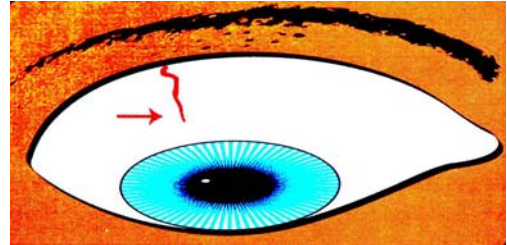


SCLEROLOGIA

Sono stati classificati 3 tipi di marcatura base:

- 1) Linee – Primarie e Secondarie
- 2) Gel
- 3) Colori – Marrone, Blu, Giallo, Rosso, Bianco

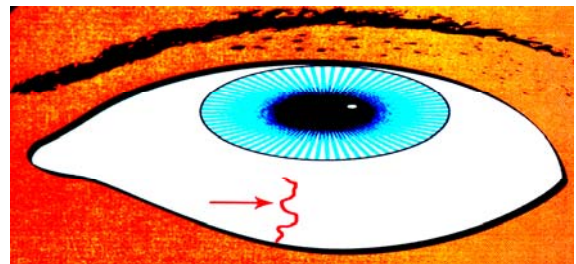
Linee Primarie: sono visibili dopo alcuni giorni dalla nascita ed hanno un'indicazione spiccatamente ereditaria. Sono delle tendenze



Linee Secondarie

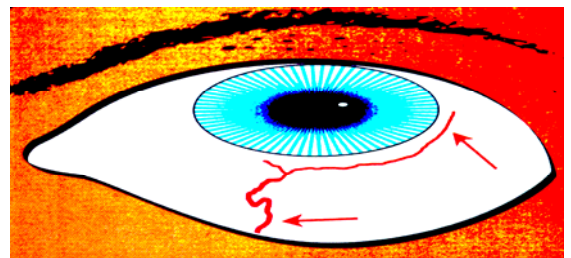
Linea Base di congestione

Indica la creazione di congestione o stress



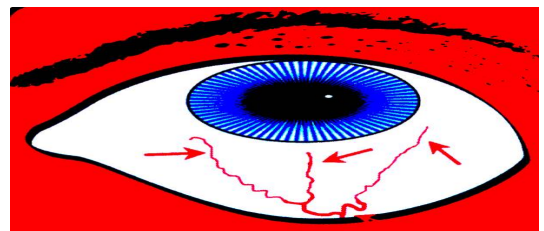
Ramo Lungo della linea d'influenza

Le ramificazioni dalle Linee Secondarie o Primarie indicano l'influenza di un organo su un altro e/o una patologia che si sta sviluppando conseguentemente ad una primaria patologia



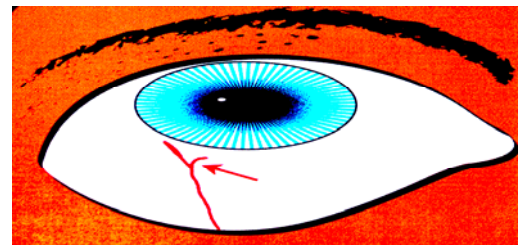
Rami Lunghi d'Influenza

Le ramificazioni dalle Linee Secondarie o Primarie indicano l'influenza di un organo su un altro e/o una patologia che si sta sviluppando conseguentemente ad una primaria patologia



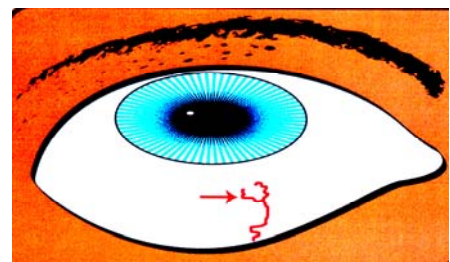
Ramo Corto

Queste linee possono ramificarsi da una linea Primaria o Secondaria e descrivono trauma, ferita, calcoli, tumore benigno o altre circostanze più serie rispetto ai rami lunghi



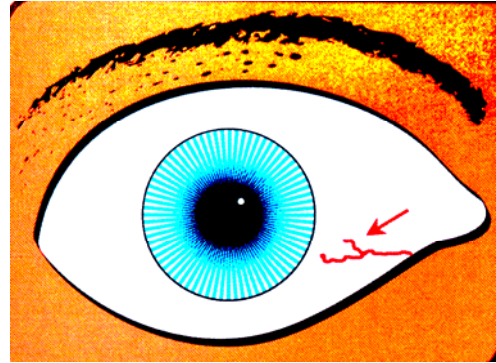
Inforatura corta ondeggiante

Le inforature sono simili ai rami corti, ma hanno due rebbi più o meno uguali. Hanno un significato più ingravescente rispetto ai rami corti. Le inforature più lunghe suggeriscono che il problema persiste da lungo tempo



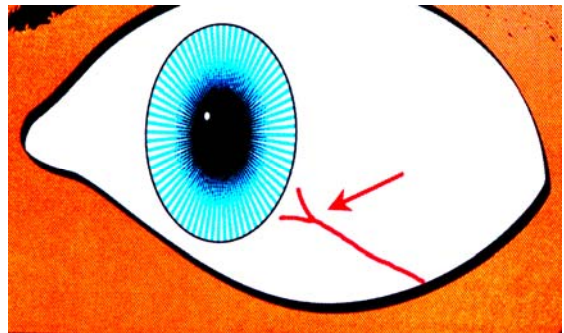
Inforcatura ineguale

Le inforcature ineguali indicano danneggiamento funzionale o strutturale in presenza di traumi, lesioni o tumori.



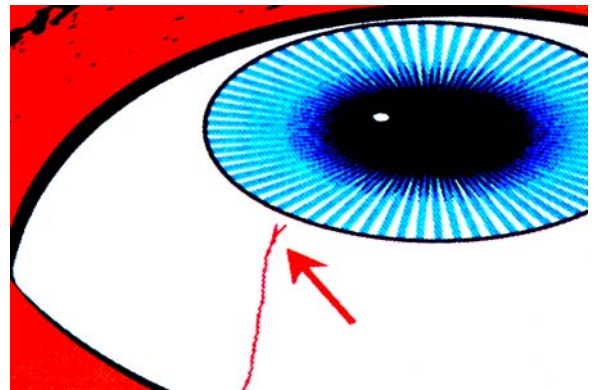
Inforcatura corta dritta

Le inforcature “Dritte” larghe con la forma a ceppo sono indicative di tendenza tumorale con crescita anormale di tessuto. Non è sempre maligna ma è sempre locale (topostabile). Più sono grandi e spesse maggiore è l’indice di malignità. L’indice cresce in presenza di altri segni di neoplasma



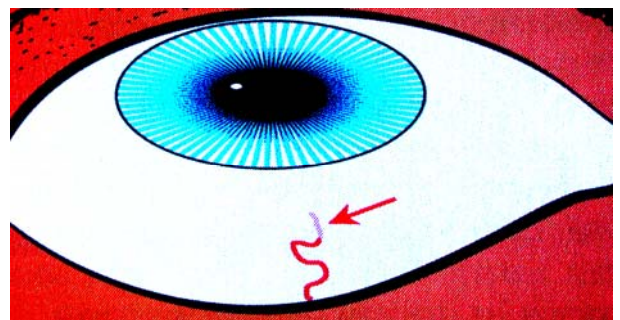
Inforcature piccine

Queste piccole inforcature sono associate a dolori periodici da lesione. Generalmente legate ai processi digestivi coinvolgono Stomaco, Fegato, Colecisti e Pancreas



Linee di guarigione

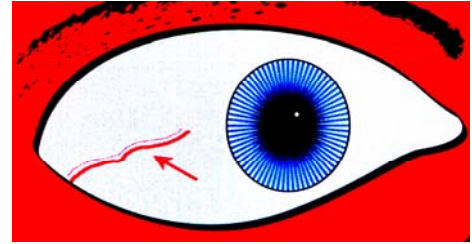
Uno dei modi in cui la sclera indica una guarigione è lo sbiadimento di linee e marcature precedentemente nitide. Un altro modo è quello di assottigliare le linee. Un altro modo ancora è quello di far svanire parte di una linea



CARDIOVASCOLARE

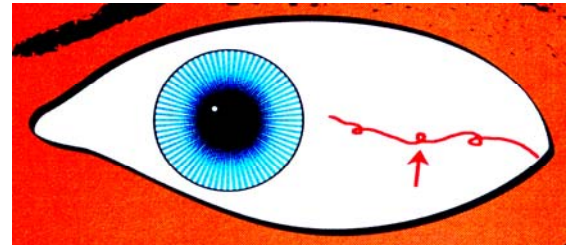
Linee Parallele Ineguali

Quando la materia grassa aderisce alle pareti arteriose in modo patologico per il corpo allora appare questa marcatura. Il segno è formato da una linea spessa ed una linea parallela sottile



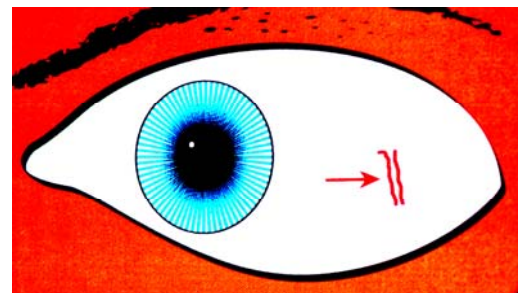
Linea Contorta – Pressione Sanguigna

E' un segno vascolare di carattere generale o locale. Si presenta come un nodo in un tubo e descrive in maniera accurata ciò che accade. Indica una difficoltà con la pressione sanguigna che potrebbe essere troppo alta o troppo bassa



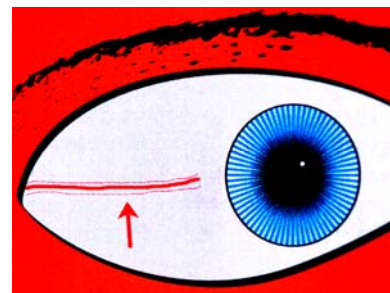
Parallele Spesse-Accumulo di placche

Linee parallele spesse indicano un indurimento delle placche causato da metalli pesanti, fumo, minerali o tossine di origine alimentare, che si accumulano nei vasi fino all'indurimento delle pareti vascolari



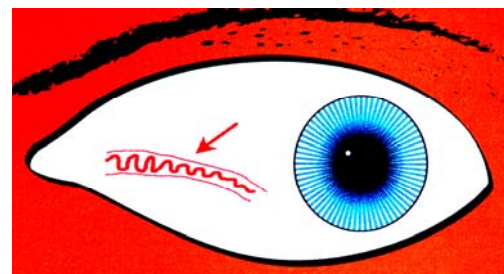
Linea del Sandwich

Questo segno composto da una linea spessa ed una linea sottile su entrambe i lati. Indica un accumulo di placche insieme ad un accumulo di grassi



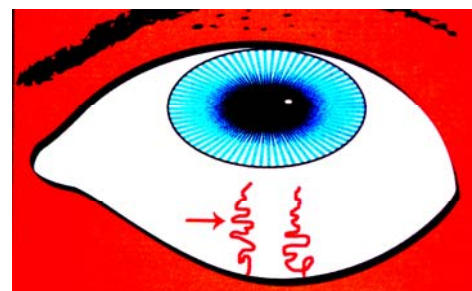
Serpente nel tubo.

E' un segno cardiovascolare composto: congestione, indurimento, ingrossamento, perdita di elasticità, e degenerazione delle arterie. Arteriosclerosi e Aterosclerosi sono entrambe presenti



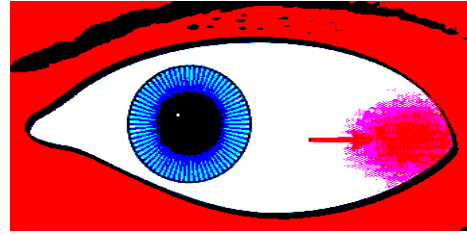
Linea Tortuosa

Queste linee grosse e tortuose indicano disturbi cardiaci e danni ai vasi sanguigni causati dal calore della febbre (parassiti, tossine, eccessi alimentari, droghe, etc.). L'integrità vascolare è compromessa da una forte congestione



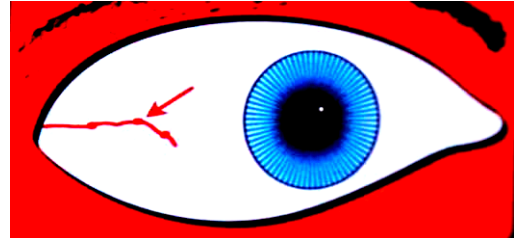
Sfumatura rossa

Questa sfumatura rossa rilevabile nelle zone cardiache all'estremità esterna della sclera, indica malattia cardiaca. Lieve, moderata o severa a secondo dell'intensità del rossore.



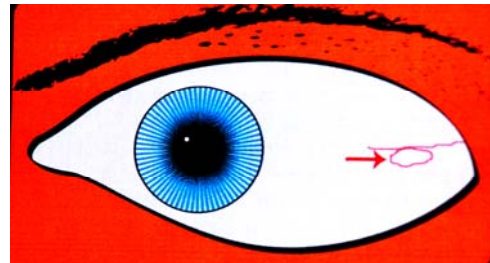
Ristagno nei vasi

Indica zone locali di circolazione sanguigna stagnante e vulnerabilità dei vasi. Uno o più vasi locali hanno sviluppato delle tasche (aneurismi) dove il sangue si raccoglie e ristagna



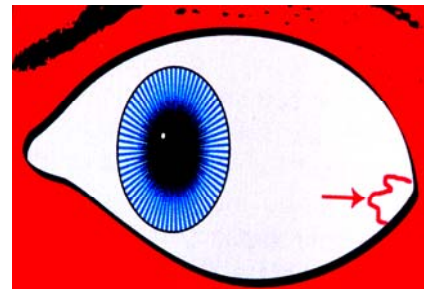
Ellissi largo

Una linea che forma un'ellissi girando su se stessa. Indica generici disturbi di colesterolo o grassi nel sangue da disfunzione epatica



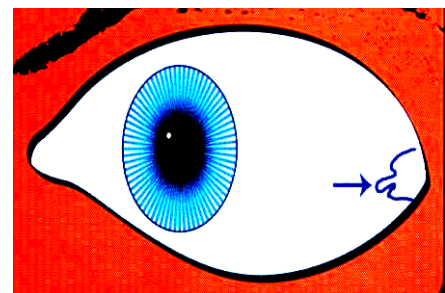
Linea Coronaria rossa

Nelle estreme zone temporali. Indica una ridotta efficacia del pompaggio del sangue all'interno delle coronarie, per calcificazione e/o degenerazione vascolare. Se osservato in gioventù indica tendenze ereditarie in questo distretto del corpo



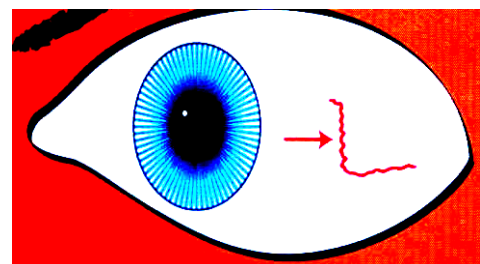
Linea Blu

Questo segno si presenta come una spessa linea blu nelle estremità esterne dei quadranti temporali. Indica stress e/o congestione delle coronarie, a destra delle vene ed a sinistra delle arterie. Drammatica ed impressionante non è pericolosa



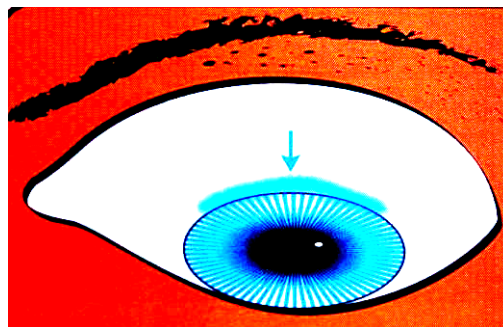
Avvertimento Cardiaco

Una linea verticale (compromissione immunitaria) e congestionata, in area cardiaca, rappresenta un pericolo per il cuore. La minaccia potrebbe essere fisica o emotiva. Potrebbe essere l'avvertimento di un ictus o di un infarto. Più è spessa maggiore è il pericolo



Lunula


Queste lunule bluastre indicano una congestione venosa locale. Se presente sul bordo superiore dell'iride, ci potrebbero essere brevi svenimenti o perdite di coscienza



FEGATO

Sclera Gialla

Grave problema Epato/Biliare. Indurimento del fegato, Mononucleosi, Epatite, Itterizia, Cancro epatico, etc.



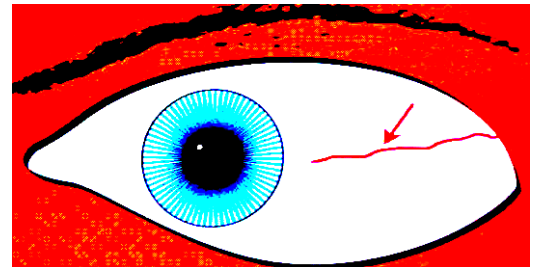
FEGATO – Pinguecula

Diversi segni di questo tipo si riferiscono a problemi epato/biliari nell'elaborazione dei grassi. E' come una sostanza gelatinosa vicino all'iride ad ore 3 o ore 9. Di colore chiaro rimandano alla colecisti, giallastri rimandano al fegato.



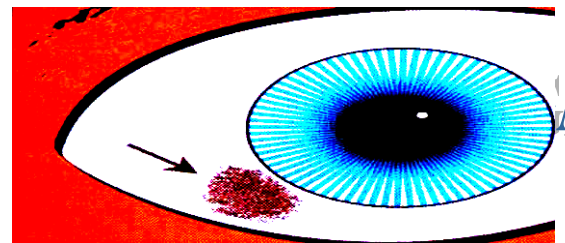
FEGATO – Risentimento

Generalmente nel quadrante temporale sinistro. Di varie forme e grandezza ha una traiettoria tipica dal lobo sinistro del fegato al cuore arterioso. *Risentimento che colpisce il cuore*



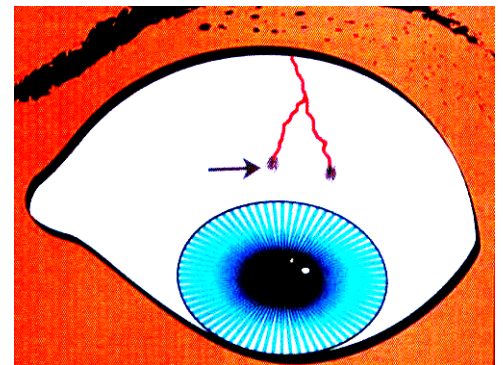
FEGATO - Melanina

La macchia di melanina per motivi genetici è più comune nelle iridi ematogene. Nelle iridi chiare acquista maggiore importanza. Piccole macchie allineate lungo il bordo irideo indicano un moderato Indurimento del fegato. Macchie più ampie lontano non adiacenti l'iride indicano un indurimento più serio ed un dismetabolismo degli zuccheri



FEGATO – Fermentazione

Piccolissimi punti scuri raggruppati alla fine di una linea sottolineano un dismetabolismo degli zuccheri nel senso di una fermentazione. Possono apparire in qualsiasi quadrante. Sono più frequenti nelle iridi ematogene.

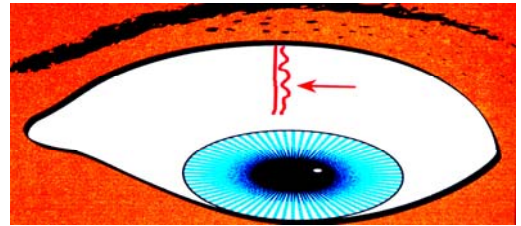


DROGA

**Le linee di Droga sono tutte doppie:
una linea dritta e la seconda ondulata**

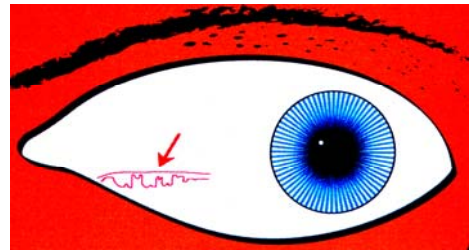
DROGA – D1

Accumulo di droghe nei tessuti con leggero abbassamento delle funzioni. Larghezza ed intensità del segno indicano il grado di intossicazione tissutale



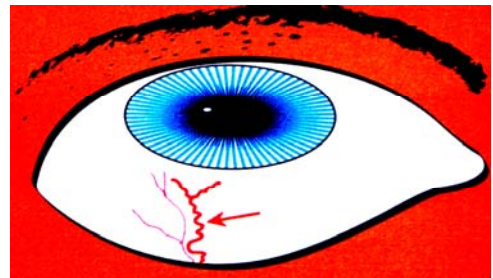
DROGA – D2

Con questo tipo di marcatura abbiamo una diminuzione delle funzioni. Sembra un meandro disegnato di proposito da un artista. In questi casi c'è un abuso da assunzione cronica di droga



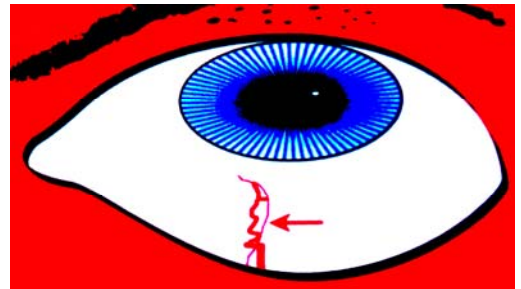
DROGA – D3

Una o entrambe le linee terminano con inforcatura dai rebbi uguali. Indica una perdita della funzione organica da abuso di droga



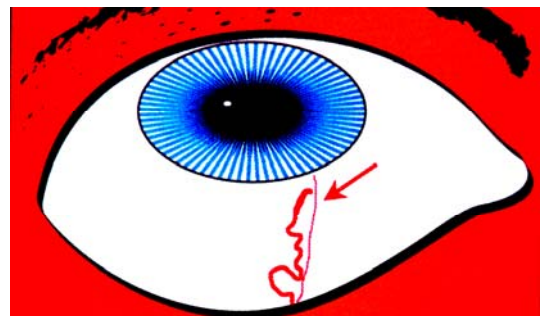
DROGA – D4

La rappresentazione del segno è un meandro nel quale le linee creano una chiusura come nel P10. Questa marcatura è da mettere in relazione alla distruzione del tessuto. In questo caso avremo anche la presenza di parassiti



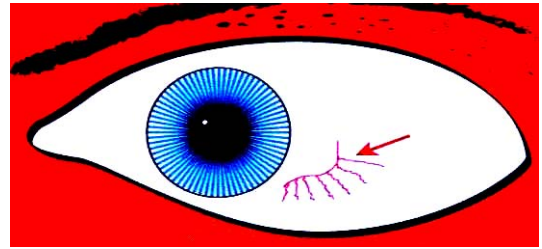
DROGA – D5

Una o entrambe le linee contengono un segno di Neoplasma. Indica sviluppo anormale di tessuto causato da abuso di droga, nella zona dove si trova. In questo caso abbiamo un N6 – barbiglio, nella zona prostatica



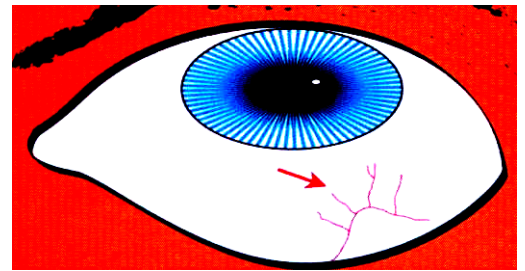
IRRADIAZIONE Alimentare

Danni da ingestione eccessiva di alimenti irradiati, provenienti dal processo di esposizione a scarti nucleari o dall'uso di forni a microonde



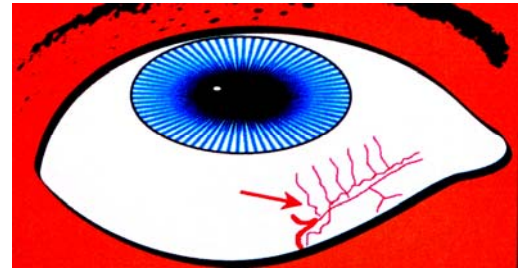
IRRADIAZIONE da Raggi X

Questo segno ha la forma di un arco ed indica danni ai tessuti da eccessiva esposizione ai Raggi X. I tecnici-medici e coloro che sono stati sottoposti a numerosi interventi chirurgici sono vulnerabili per una compromissione immunitaria in tal senso



IRRADIAZIONE da Cobalto

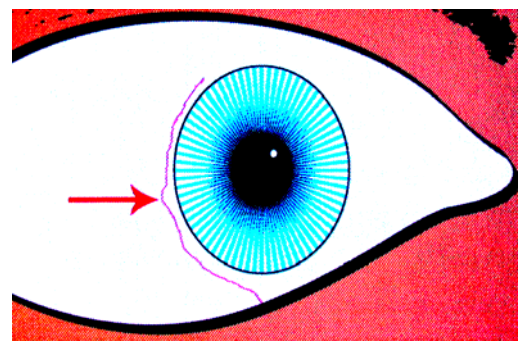
Si presenta come una linea quasi dritta dalla quale partono delle diramazioni. Spesso è un segno che racchiude altri segni (Parassiti, Droghe, Neoplasma, Compromissione Immunitaria) dei quali cercare riscontro



LINFATICO-IMMUNITARIO

COMPROMESSO IMMUNITARIO

La linea Compromissione Immunitaria ha una percorrenza tangenziale o parallela all'iride. Può essere vicina, lontana o anche sul bordo irideo. Le funzioni immunitarie sono localmente compromesse. Più la linea è spessa, più la linea è vicina, maggiore è la compromissione

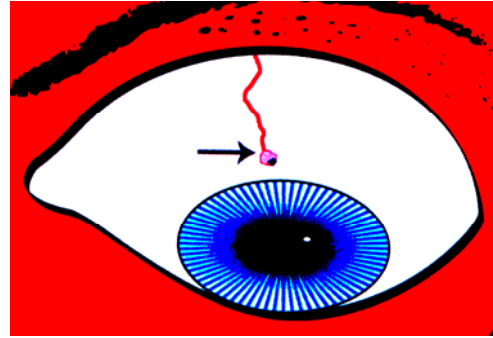


TUMORE

Un Tumore, secondo MEHLMAUER, è un incapsulamento nel quale il corpo racchiude della materia non desiderata, per proteggersi. Droga, Parassiti, Metalli pesanti, etc. In questa classificazione non c'è distinzione fra tumori benigni come cisti e tumori maligni come carcinomi. Il termine tumore è generico.

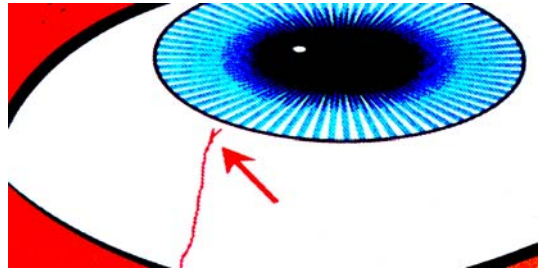
Tumore - Incapsulamento

Come una bolla di gel rialzata, alla fine di una linea. Raramente può avere la forma d'inforcatura quasi chiusa, oppure non essere legata ad una linea. Sono tipici segni di cisti o tumori benigni



Piccola inforcatura sottile - inforcatura piccola

alla fine di una linea dritta, chiamata anche linea del dolore. Si localizza generalmente nello stomaco, nel pancreas o nel fegato/cistifellea. Alta probabilità di tumore benigno o importante lesione



Tumore - Perpendicolare

Rappresentata da una linea che si unisce ad un'altra in modo perpendicolare. E' segno di un trauma da cisti, lesione fisica o tumore maligno



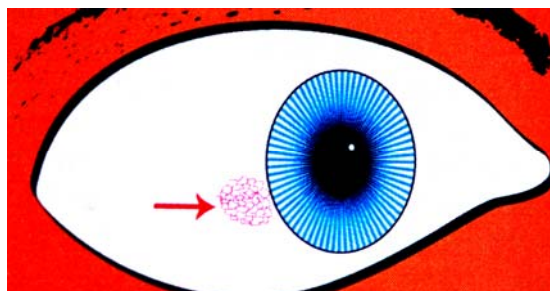
TUMORE – NEOPLASMA

Per Neoplasma s'intende Crescita Tissutale Anormale

I segni di questo tipo osservabili nella sclera non vanno mai considerati individualmente come manifestazione di Neoplasma Avanzato Attivo, ma vanno inseriti del contesto della situazione generale. Vanno cercati altri segni di tipo N e soprattutto cercare attentamente se in qualche zona esiste il segno classico di Reticolato Fino, che è sempre presente quando c'è crescita anormale di tessuto. Viceversa la sua presenza non è garanzia di attività maligna

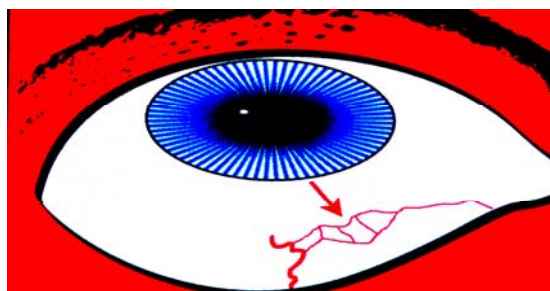
N1 – Reticolato Fino

E' il primo segnale chiaro dello sviluppo del neoplasma. Se si trova in concomitanza con altri segni che lo confermano, allora indica neoplasma attivo. E' rappresentato da una disposizione a ragnatela o rete e deve essere chiaro e ben definito



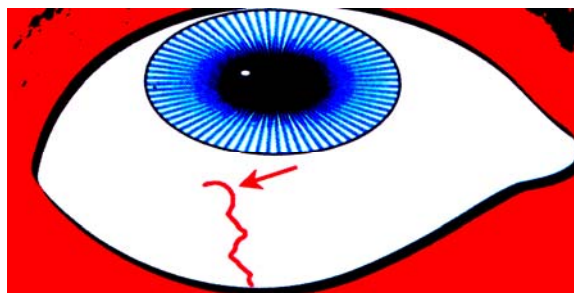
N2 – Reticolato Grande

Questa marcatura si presenta come una ragnatela con maglie larghe. E' più allusivo a neoplasma locale ma bisogna avere una conferma positiva per questo



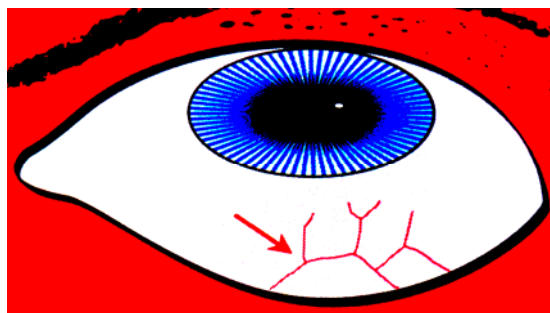
N3 – Mezza Luna

La Mezza Luna è un segno di neoplasma topolabile. E' rappresentato da un arco ben definito grande o piccolo, alla fine o all'interno di una linea. Indica neoplasma quando confermato da altri segni. E' opportuno cercare anche delle linee parallele di compromissione immunitaria



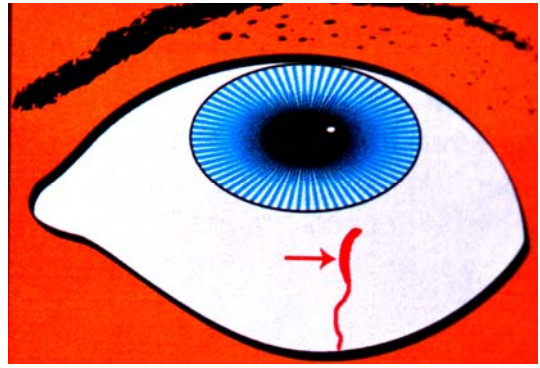
N4 – Bastione

Questo segno è chiamato così perchè somiglia alla struttura visibile sotto i ponti. Linee spesse e dritte che sembrano essere collegate tramite giunture, a differenza delle normali linee curve. E' topostabile ed è spesso associato al P10



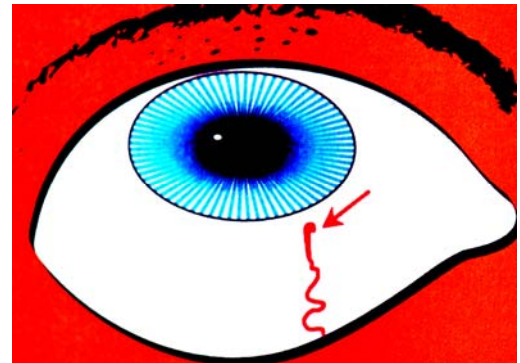
N5 – Linea Dritta Ispessente

E' rappresentata da una linea topostabile spessa che improvvisamente diventa più spessa e dritta, man mano che si avvicina all'iride (generalmente le linee si assottigliano verso l'iride). Congestione eccessiva che richiede attenzione immediata



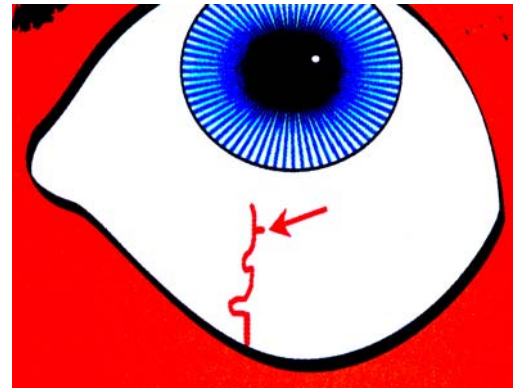
N6 – Il Barboglio

Questo segno è rappresentato da un piccolo uncino alla fine di una linea abbastanza dritta e alquanto tozza. E' indicativo di neoplasma attivo nella zona dove si trova.



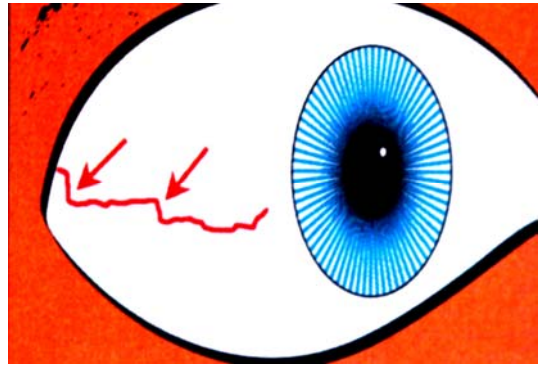
N7 – Il Ceppo

E' una marcatura corta e perpendicolare su una linea più lunga. Somiglia ad un trattino corto e spesso ad angolo retto su una linea prominente spessa e dritta. E' un segno di lesione metabolica locale e diventa di neoplasma quando l'ambiente è talmente degradato da permettere la presenza di altri segni di tipo N



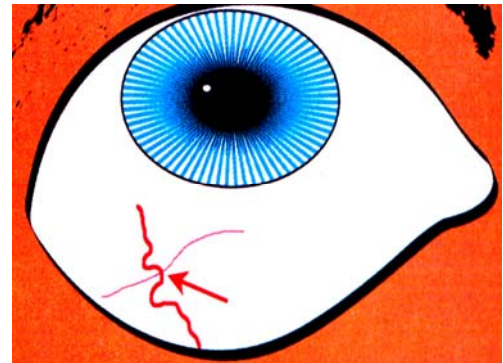
N8 – Angolo Retto

Questo segno topostabile si riferisce ad una linea che termina bruscamente ad angolo retto. Può essere rinforzata dalla presenza di altri Angoli Retti sulla stessa linea. Hanno un'apparenza drammatica ed indicano neoplasma maligno. Accertarsi che l'angolo sia netto e non arrotondato



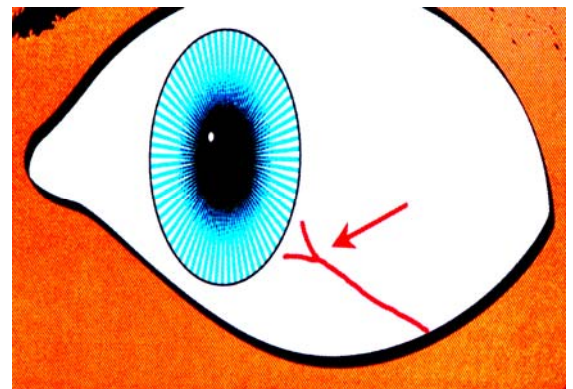
N9 – Deviazione

Questa spessa linea topolabile, sembra deviare attorno ad altre linee, come se non volesse commettere sbagli rispetto alla sua posizione e direzione. La deviazione può essere anche leggera. La presenza di più deviazioni della stessa linea diventa molto importante.



N10 - Inforcaura corta dritta

Le inforcaure "Dritte" larghe con la forma a ceppo sono indicative di tendenza tumorale con crescita anormale di tessuto. Non è sempre maligna ma è sempre locale (topostabile). Più sono grosse e spesse maggiore è l'indice di malignità. L'indice cresce in presenza di uniformità dei rebbi

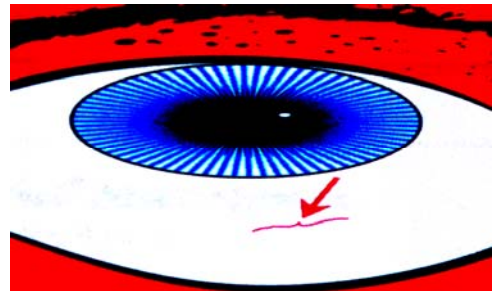


PARASSITI

I segni di tipo **P** indicano la presenza nel corpo, più o meno manifesta, di Stomatidi, Virus, Rickettsia, Batteri, Funghi, Amidi, Protozoi, Muffe, Trematodi, Vermi

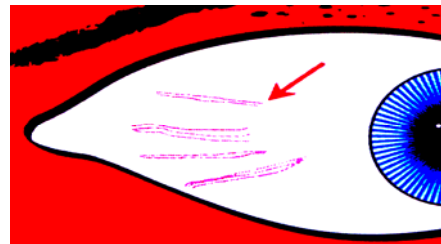
P1 – STOMATIDI

Questo segno somiglia ad una parentesi graffa più o meno orizzontale. Appare quando la patologia è significativa. Gli Stomatidi sono gli organismi più sottili finora scoperti



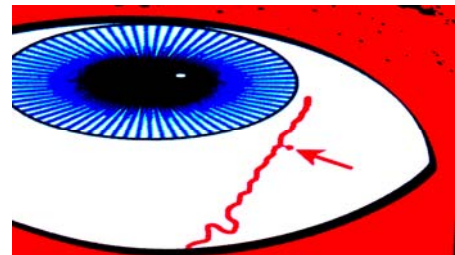
P2 – VIRUS

Il segno P2 appare come molteplici linee sottili, parallele, dritte o leggermente curve. I gruppi sono formati da due, a volte tre e raramente quattro linee. E' un segno topostabile rinvenibile in qualsiasi quadrante: indica la presenza di Virus attivi o latenti

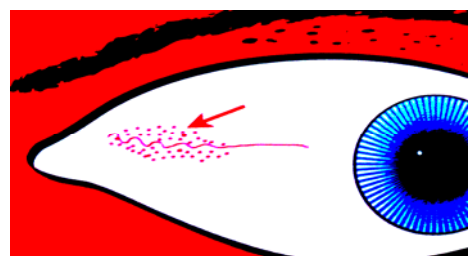


P3 – RICKETTSIA

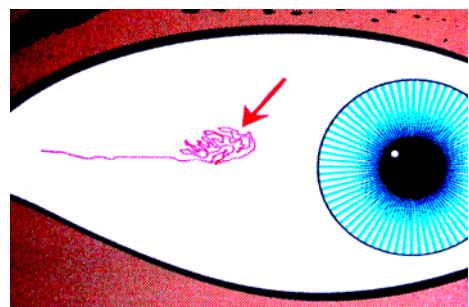
La presenza di questo segno indica l'avvenuta lesione provocata dal microrganismo della Rickettsia, un parassita trasmesso attraverso pidocchi, pulci, acari o zecche. Appare come una piccola pallina alla fine o lungo una linea, come una forma a bulbo. Può essere confusa con N6 Barbiglio o N7 Ceppo



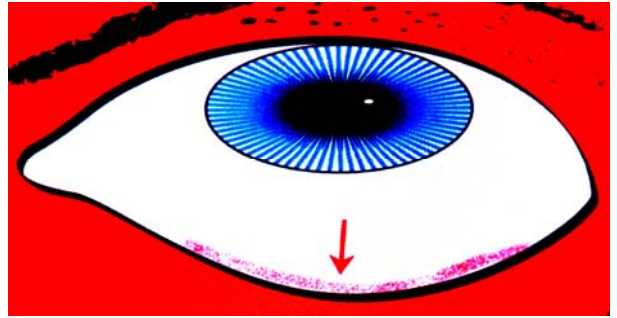
P4 – BATTERI generici Il segno si presenta come una serie di piccoli puntini e/o trattini, a volte accompagnati dalla presenza di un meando. Le colorazioni possono essere diverse (marrone, beige, bluastro, nero, rosso). Simili, come grandezza, ai puntini che formano le macchie di melanina o le fermentazioni, ma più distribuiti ed irregolari



P5 – FUNGHI generici Il segno del Labirinto comprende tutti i tipi di organismi micotici, tranne amidi e muffe che hanno segni specifici. L'andamento di queste linee è molto serpeggiante, fino a formare veri e propri labirinti



P6 – LIEVITI Il segno è rappresentato da una striscia rossa pastosa nella estremità inferiore della sclera ed indica un'infezione attiva da lieviti. Rappresenta un'infezione sistemica che può comprendere la Candida a. ed altri simili organismi

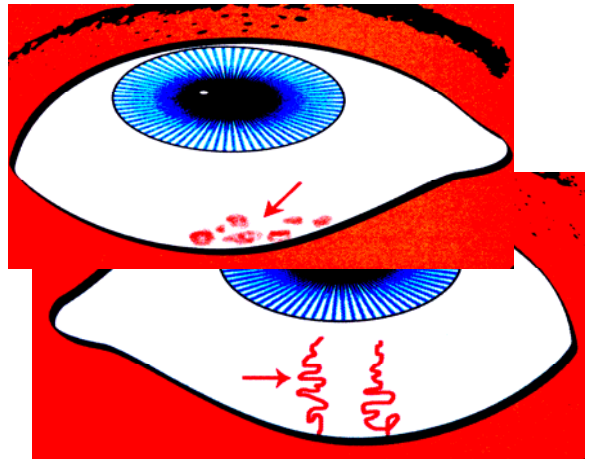


P7 – PROTOZOI Bolle di Calore.

All'interno del gruppo dei Protozoi troviamo le Amebe; anche la Giardia è un protozoo. Le Bolle di calore rivelano il danno organico a causa del calore utilizzato dal corpo per liberarsi dai protozoi

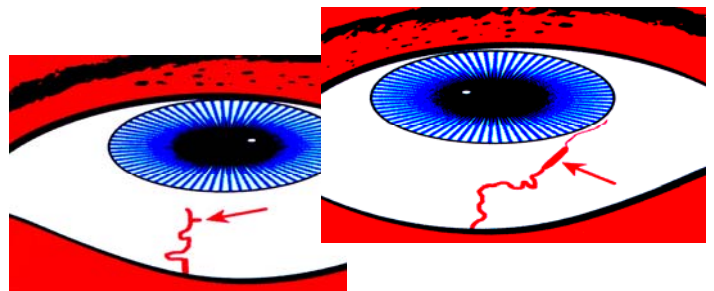
P7 – PROTOZOI Linea Tortuosa

La Linea Tortuosa è anch'essa causata dal calore: per un processo simile a quello precedente, si hanno dei danni all'apparato circolatorio. Osserviamo perciò dei vasi dilatati e tortuosi, indice di congestione da surriscaldamento.



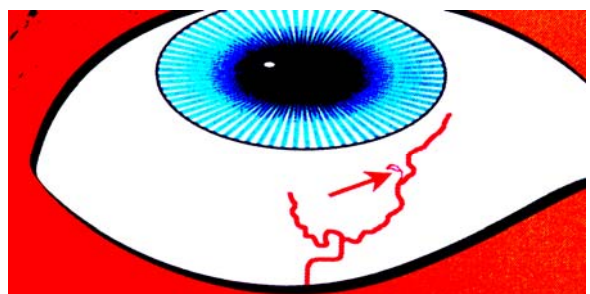
P8 – Muffe

Il segno delle Muffe è lo stesso del N7 Ceppo. Le Muffe sono sempre associate a questa situazione. Quando si osserva una linea ispessente, corta, dritta, una muffa è presente o lo è stata



P9 – Fluke

I Trematodi piatti sono dei tipi di vermi presenti nell'intestino, nel fegato, nel sangue e nei polmoni. La forma inusuale del segno somiglia ad un parassita. Il segno è rappresentato da una linea piccolissima che si dirama da una più spessa, che forma alla fine un piccolo cerchio come la testa di un serpente



P10 – VERMI Le chiusure di varie forme e dimensioni create dai vasi della sclera (non della congiuntiva) indicano infezione da vermi. I Fluke hanno un segno particolare e non sono compresi in questo segno. Esistono 57 tipi diversi di vermi.

